GINGIVAL HYPERPLASI
VED BRUG AF AMLODIPIN

Patientcase

af Sabine Christensen, tandplejer

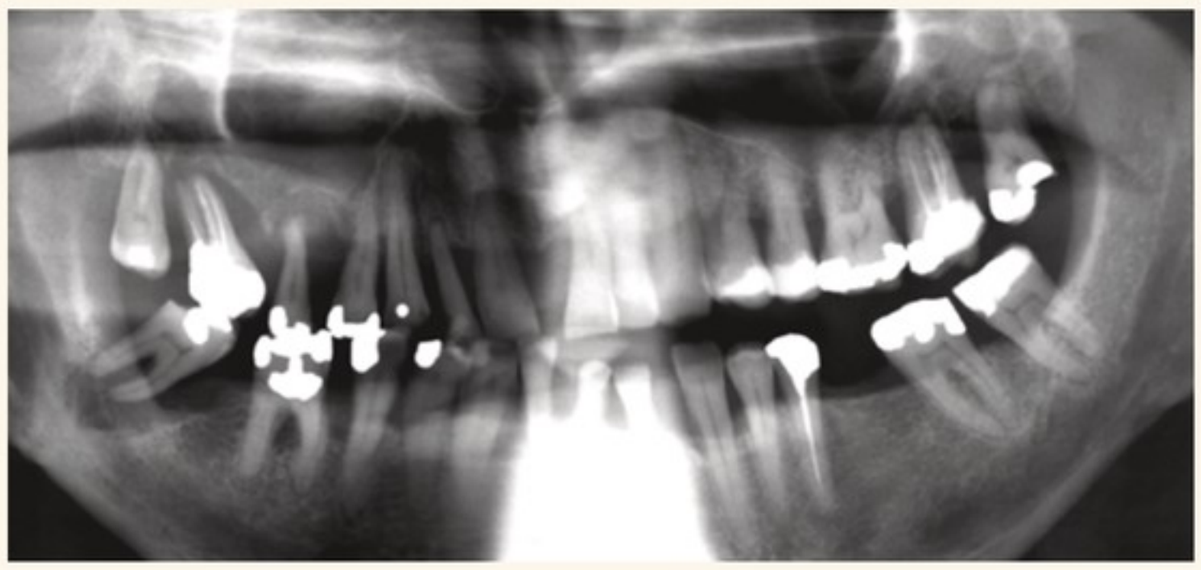

Panorama viser tandstatus, da patienten starter på klinikken. Der er et stort behandlingsbehov med flere håbløse molarer, caries og parodontose.

CASE-REPORT OM EN 72-ÅRIG PATIENT, DER FIK AMLODIPIN MOD FORHØJET BLODTRYK, OG SOM FØLGE AF DETTE UDVIKLEDE GINGIVAL HYPERPLASI.

Jeg har som afslutning på diplommodulet Oral diagnostik og prognosevurdering udarbejdet en case-report om en 72-årig patient, der fik amlodipin mod forhøjet blodtryk og som følge af dette udviklede gingival hyperplasi. Denne artikel beskriver fund og inddragelse af evidensbaseret litteratur i behandling og case-report.

Amlodipin

Amlodipin gives til patienter med forhøjet blodtryk (arteriel hypertension) og forbyggende mod angina pectoris (hjertekramper). Patienten i casen får calciumantagonisten amlodipin mod forhøjet blodtryk. Calciumantagonisten mindsker tilførslen af calcium til hjertemusklernes celler og får den glatte muskulatur i karvæggene til at slappe af og hjertemusklen til at trække sig mindre kraftigt sammen. Arteriolerne (de små arterier) udvides og medfører, at blodtrykket falder. Iltbehovet mindskes, og hjertet aflastes. Ser man på listen over meget sjældne bivirkninger ved amlodipin, nævnes gingival hyperplasi. Den specifikke årsag til, at amlodipin udløser hyperplasi kendes ikke til bunds, men man har nogle teorier omkring dette.[1]

Gingival hyperplasi

Gingiva består bl.a. af bindevæv, der indeholder celler kaldet fibroblaster. Fibroblasterne danner en ekstracellulær matrix, der bl.a. indeholder kollagen, som omgiver cellerne i kroppen. I bindevævsfibrene findes kollagene fibre, der giver bindevævet styrke. Hyperplasien opstår ved, at fibroblasterne overproducerer intercellulær matrix, overvejende kollagen. Hyperplasien starter i interdentalpapillerne og spreder sig derefter udover tandoverfladen. Graden af hyperplasi afhænger af patientens genetiske prædisposition, alder og mundhygiejnen. Dårlig mundhygiejne medfører en sværere grad af hyperplasi, da gingiva bliver mere ødematøs, og der

December 2015: Patienten havde svær grad af hyperplasi. Gingiva var hævet og havde en 'blomkålsagtig' overflade. Bemærk desuden det ødematøse væv omkring regio 3, 2+.

ses kraftigere blødning. Plak og blødning øger samtidig fibroblasternes aktivitet.

Selv ved god mundhygiejne kan man i nogle tilfælde se en mild grad af hyperplasi, da disse patienter er mere disponerede rent genetisk end andre. Brugerne af calciumblokkere er ofte midaldrende eller ældre. Dette hænger sammen med, at risikoen for forhøjet blodtryk øges med alderen. Mænd har større risiko for at udvikle hyperplasi og i en mere voldsom grad. Skift fra et præparat til et andet har ofte en gavnlig effekt på udvikling af hyperplasi.[2]

Artikler

Til eksamenscasen skulle man udvælge to eller flere artikler, der omhandlede det valgte emne – her hyperplasi og amlodipin. Artiklerne skulle danne baggrund og dokumentation samt vise, at man var i stand til at udvælge og bruge relevant evidensbaseret litteratur i sin daglige praksis.

Den ene af de artikler, jeg gjorde brug af, omhandler en case-report med en 63-årig mand, der havde moderat hyperplasi og dårlig mundhygiejne. Konklusionen var, at dårlig mundhygiejne og amlodipin var medvirkende årsager til udviklingen af hyperplasi. I artiklen foreslås det, at man kigger på et skift af præparat i samråd med patientens læge. Patienten kommer til regelmæssig undersøgelse begrundet i vigtigheden af god mundhygiejne.

PUBLIKATIONSTYPE/STUDIEDESIGN	EVIDENS	STYRKE
Metaanalyse Systematisk oversigt Randomiseret kontrolleret studie	Ia Ia Ib	A
Ikke randomiseret kontrolleret studie Kohorteundersøgelse Diagnostisk test	IIa IIb IIc	B
Case-kontrol undersøgelse Diagnostisk test Beslutningsanalyse Deskriptiv undersøgelse	III III III III	C
Mindre serier Oversigtsartikler Ekspertvurdringer Ledende artikler	IV IV IV IV	D

Evidensvurdering af originale videnskabelige artikler, rangstillet med højeste evidens øverst (romertal). Styrkens udsagn er angivet med store bogstaver.

Kilde: Laustsen, S et al. Kompendium i evidensvurdering af forskningslitteratur, Århus Universitetshospital, 2005: s. 18.

Artiklen har evidensniveau D, da det er en oversigtsartikel indeholdende en case-report. Den er publiceret på pubmed og er peer-reviewed, dvs. der er ekstern bedømmelse af artiklens værdi, inden den udgives. Det er med til at øge artiklens styrke og værdi.[5,6]

>>

Januar 2016: Gingivektomi er foretaget regio +2, 3, 4, 5, 6 efterfulgt af PA-behandling. Billedet er taget 14 dage efter gingivektomien, og der ses fibrinvæv omkring +4, 5, 6.

Februar 2016: Fin opheling efter gingivektomi. Der ses tydeligt forskel i gingiva i 1. og 2. kvadrant.

Februar 2016: Efter gingivektomi. 4, 3, 1+, 2 og 1 fjernes efterfølgende på grund af parodontitis totalis samt løsning 2.-3. grad.

Der er publiceret en del case-reports, der indikerer en sammenhæng mellem amlodipin, dårlig mundhygiejne og hyperplasi. Der mangler imidlertid evidensbaserede studier, der underbygger denne teori.[3.]

Den anden artikel beskriver et studie med 99 patienter med forhøjet blodtryk, som fik amlodipin. Alle patienter fik målt CAL, pochedybde og graden af deres hyperplasi. Alt efter sværhedsgraden af hyperplasien og mundhygiejnen blev patienterne opdelt i forskellige grupper. Ud fra studiet blev det konkluderet, at god mundhygiejne spiller en afgørende rolle for udviklingen af graden af hyperplasi. Der ses en sammenhæng mellem mundhygiejne, pa-status og graden af hyperplasi, men det er ikke muligt ud fra et enkelt studie at fastslå dette. Inden for området er der ikke lavet større studier om mundhygiejne, hyperplasi og parodontitis. Derfor er ovenstående forsøg noget af det eneste, der indikerer en sammenhæng på studiebasis.[4]

Artiklen har evidensniveau C, da det er en tværsnitsundersøgelse med et enkelt studie. Det er en originalartikel, og der kan ud fra dette studie alene ikke fastslås en endelig årsags-/konsekvenssammenhæng mellem parodontitis, plak og hyperplasi.[5.6]

Patientens anamnese

Alder: 73-årig mand.
Job: Pensionist.
Baggrund for henvendelse:
Ønsker overslag på behandling af tandsæt.
Almen helbred: Forhøjet blodtryk.

>>

Medicin: Har fået amlodipin mod forhøjet blodtryk. Grundet gingival hyperplasi har patienten nu skiftet til ramipril i samråd med sin læge.

Brug af tandplejesystemet:
- Regelmæssigt tandeftersyn ca. hver 6 måned.
- Har løbende fået lavet pa-behandlinger.
- Har fået lavet fyldninger og rodbehandlinger, når dette var behandlingskrævende af tandlæge/tandplejer.
- Glad for at komme på tandklinikken.

Metoder og midler:
- Børstede to gange dagligt med almindelig tandbørste. Bruger nu el-tandbørste to gange dagligt.
- Bruger en almindelig tandpasta.
- Brugte førhen tandstikker en gang imellem, bruger nu interprox orange flere gange om ugen.

Viden:
- Patienten ved, at han har parodontitis, og at det kan give løse tænder samt tandkødsbetændelse.
- Patienten har ikke været klar over, at gingival hyperplasi skyldes hans medicin.

Forventninger:
- Ønsker overslag på samlet behandling inklusiv proteser til over- og undermund.
- Er motiveret for at gennemføre en langsigtet behandling og selv yde en indsats.

Objektiv undersøgelse:
Ansigt: Patienten er let overvægtig.
Saliva: Normal mængde.
Tænder: En del calculus, plak og blødning generelt; flere dubiøse og håbløse tænder.

Diagnoser
Pa-diagnoser:
Parodontitis marginalis chronica
Parodontitis marginalis superficialis: +3,5,6 et 3-
Parodontitis marginalis profunda: 4,3,1+5 et 4-3
Parodontitis marginalis totalis: 8,7,5,2+1,7,8 et 8,6,5,2,1-1

Cariesdiagnoser:
Caries activa generalisata
Caries dentalis progressiva, manifest: 4+.124, 3+.3, +6.124
Caries dentalis progressiva, initialis: 4+.4, -7.4, -8.2

Odontologiske problemstillinger

Patienten er en medicinsk risikopatient. Han har et komplekst behandlingsbehov på grund af parodontitis marginalis med mange profunde pocher, kraftig gingival hyperplasi grundet medicin og flere dubiøse tænder. Mundhygiejnen er mangelfuld med kraftig blødning og en del plak. Enkelte bevaringsværdige tænder kræver desuden cariesterapi.

Maj 2016: Det endelige behandlingsresultat med sundt gingiva og stabil parodontose.

Behandlingsforløb

Patienten møder til forundersøgelse i november 2015, hvor der konstateres et komplekst behandlingsbehov med en svær grad af gingival hyperplasi.

Tidligere har patienten gået til regelmæssigt tandplejebesøg hver sjette måned, og ifølge journaler er der ofte instrueret og lavet parodontosebehandling. Gingival hyperplasi er nævnt, men der er ikke foretaget yderligere vejledning i forhold til dette. Ved behandling på klinikken fjernes enkelte håbløse tænder, og patienten skifter til andet præparat mod forhøjet blodtryk i december 2015. Skift af præparat sker efter henvisning fra klinikken hos egen læge. Der laves gingivektomi regio +2,3,4,5,6 i januar 2016 med efterfølgende konventionel parodontalbehandling efter ophelingsperioden hos mig.

Parodontosebehandlingen viser parodontitis marginalis chronica og BI=100%. Mundhygiejnen er mangelfuld, og der ses en del plak. Patienten fortæller, at han ofte bliver forskrækket over mængden af blod, når han børster tænder. Han har tit tænkt, at det stammede fra maven og ikke fra tandkødet. Sammenhængen mellem amlodipin og gingival hyperplasi forklares, samt at mundhygiejnen spiller en vigtig rolle.

Efterfølgende kontrol i februar viser bedring i pocherne, og patienten får en grundig instruktion i el-tandbørste og interprox. Patienten er motiveret for dette. I april laves gingivektomi regio 4,3,1+, og resterende håbløse tænder fjernes. Efter opheling laves cariesterapi samt udslibninger til PO og PU. Disse tilpasses efterfølgende ved tandteknikeren. Ved undersøgelse i maj ses fortsat bedring i pocherne og BI=15%.

Patienten er glad for PO/PU, der fungerer godt for ham. Han er rigtigt glad for den udførte behandling og føler selv, at han har fået en ny mund.

Prognose/risikovurdering

Patienten er i rød gruppe pga. sin medicin, der ikke kan fjernes. Samtidig er der en fremtidig risikofaktor for udvikling af hyperplasi ved ramipril.

>>

Patienten har i maj 2016 fået lavet partiel overkæbeprotese. Når alveolen regio 2+1 er helet op, tilpasses den endeligt.

Fremadrettet er det vigtigt, at patienten kommer til regelmæssig undersøgelse og scaling hver tredje måned. Her kontrolleres mundhygiejnen, og gingiva tjekkes for tegn på hyperplasi. Hvis der er tilbagefald, kan der handles herefter tidligt i forløbet. Hvis der er behov for det, gives der re-instruktion i de områder, hvor det er nødvendigt. Pågældende patient er motiveret og tager instruktionerne til sig. Ved de undersøgelser, jeg har haft ham til (pa-behandling og efterfølgende kontrol), er han meget interesseret i, hvad han selv kan gøre.

Det er vigtigt, at patienten fastholder den gode mundhygiejne, da der ellers kan forekomme tilbagefald af hyperplasi og skred i parodontosen. Patienten har på nuværende tidspunkt fastholdt en god mundhygiejne i fire måneder. Fastholdes den gode mundhygiejne ikke, vil flere tænder mistes på grund af parodontose, da nogle af tænderne kun har lidt restknogle tilbage samt profunde pocher. Da patienten nu har fået PO/PU, øges risikoen for caries grundet bøjler med plakretention. Der er også en øget risiko for tab af tænder på grund af belastning fra unitoren.[7]

Fremtidige patienter med samme problemstilling

Ovenstående patient var ved de første besøg på klinikken igennem flere forskellige behandlere, inden den endelige behandlingsplan blev lagt. Det giver uro for patienten og de behandlere, patienten kommer ind til.

Som behandler synes jeg, det er rart at følge en ny patient fra start. Derved opnår man et godt forhold til patienten, og man kender patientens historie. Samtidig ved patienten, at det er de samme behandlere, de er tilknyttet – tandplejer/tandlæge. Møder jeg i fremtiden en patient med lignende komplekse behandlingsbehov vil jeg tilstræbe, at behandlingsplanen lægges så tidligt som muligt i forløbet. Herved kan den relevante behandling startes før – i dette tilfælde gingivetomi og parodontosebehandling.

Jeg har med diplommodulet Oral diagnostik og prognosevurdering fået en større viden og forståelse for sammenhængen mellem calciumantagonist og gingival hyperplasi. Det betyder, at jeg bedre kan informere patienterne. Samtidig ved jeg, hvilke tegn på hyperplasi jeg skal have for øje. En god plakkontrol er helt essentiel!

1) Dansk Lægemiddel Information A/S. Amlodipin. http://pro.medicin.dk/Artikler/Artikel/522.

2) Neville et al. Drug-related gingival hyperplasia. Oral & maxillofacial pathology 2002; 145-148.

3) Carty et al. Case report: drug-induced gingival overgrowth associated with the use of calcium channel blocker (amlodipine). http://www.ncbi.nlm.nih.gov/pubmed/2666590

4) Barthia et al. Is periodontal health a predictor of drug-induced gingival overgrowth? A cross-sectional study. http://www.ncbi.nlm.nih.gov/pubmed/25426150.

5) Egerod, I.: Dokumentation og kvalitetsudvikling, 2. udgave, Nyt nordisk forlag Arnold Busk, 2007. Kap. 6: Litteraturvurdering.

6) Jørgensen el al. Klinisk forskningsmetode, 2 udgave, Munksgaard Danmark. Kap 6: Kritisk litteraturgennemgang s. 5-19.

7) Isidor, F. Removable Prosthodontics – the Scandinavian Approach. Kap 8: Treatment planning s. 116.

Jeg kan anbefale: Diplommodulet 'Oral diagnostik og prognosevurdering'

af Sabine Christensen, tandplejer

Oral diagnostik og prognosevurdering er en del af Diplomuddannelsen i oral helse på SKT Aarhus og et af de obligatoriske moduler. Et afsluttet modul giver 10 ECTS-point. Det omfatter ni undervisningsdage og afsluttes med en mundtlig eksamination.

Man udvælger en patient og bruger så den lærte teori til udvælgelse af litteratur samt vurdering af foretaget behandling på patienten. Nødbehandling, cariologi, slimhindediagnostik og evidensvurdering er blot nogle af de mange emner, man kommer ind på.

I modulet indgår en god opsummering af kendt viden samtidig med, at der bliver sat spørgsmålstegn ved faste rutiner, og det kommer der nogle gode og relevante diskussioner ud af. Jeg er kommet til at tænke en del over, hvorfor gør jeg, som jeg gør. Hvad er teorien bag, og hvordan kan jeg gøre det endnu bedre. At kunne søge efter den relevante litteratur og vurdere om den er brugbar eller ej, finder jeg yderst relevant. Det er vigtigt, der er evidens for det arbejde, vi udfører på klinikken.

Jeg håber min artikel ovenfor kan inspirere andre til at tage modulet, og at casen giver en idé om, hvad modulet kan bruges til i praksis.

Søg penge til din diplomuddannelse!
Se hvordan på side 43.